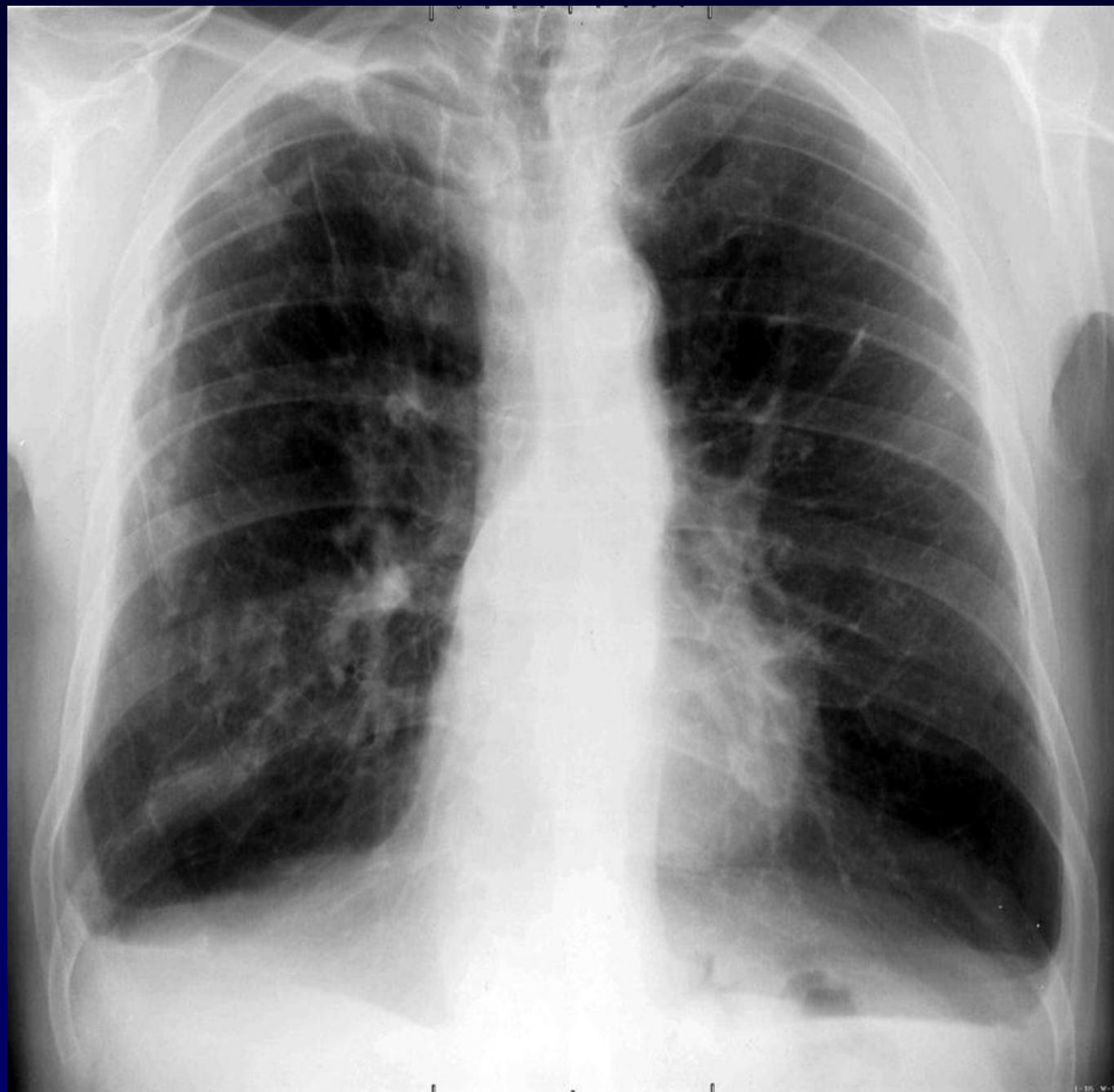
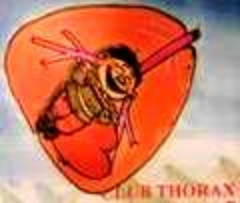

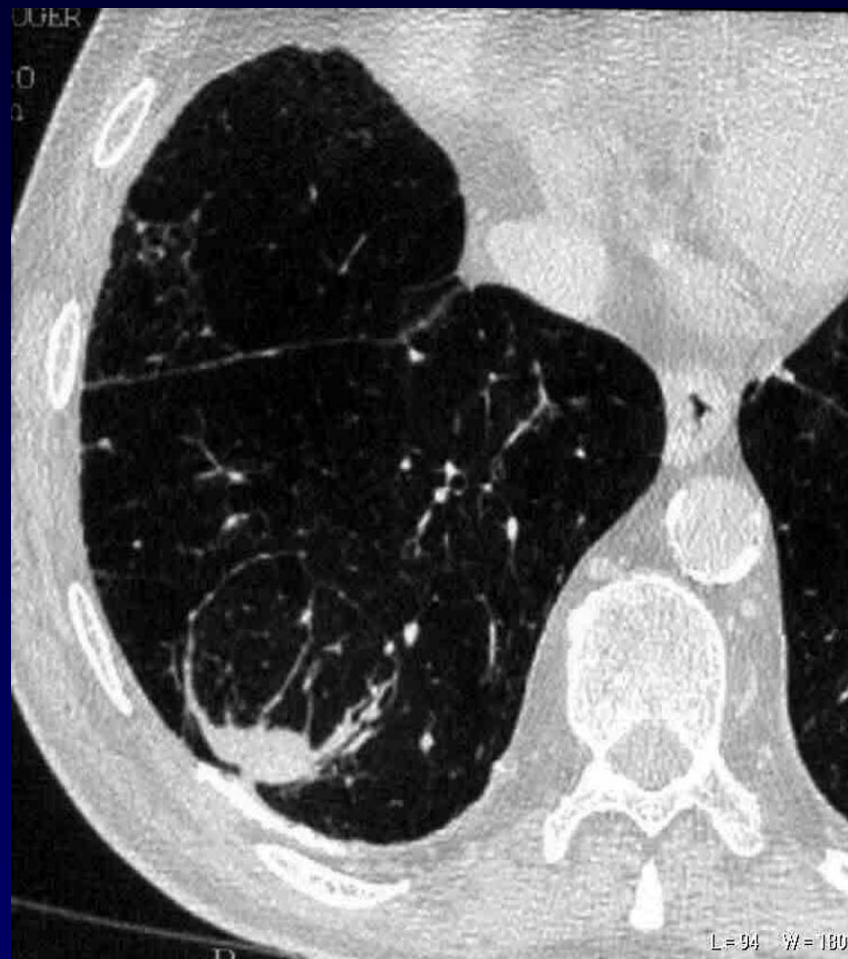
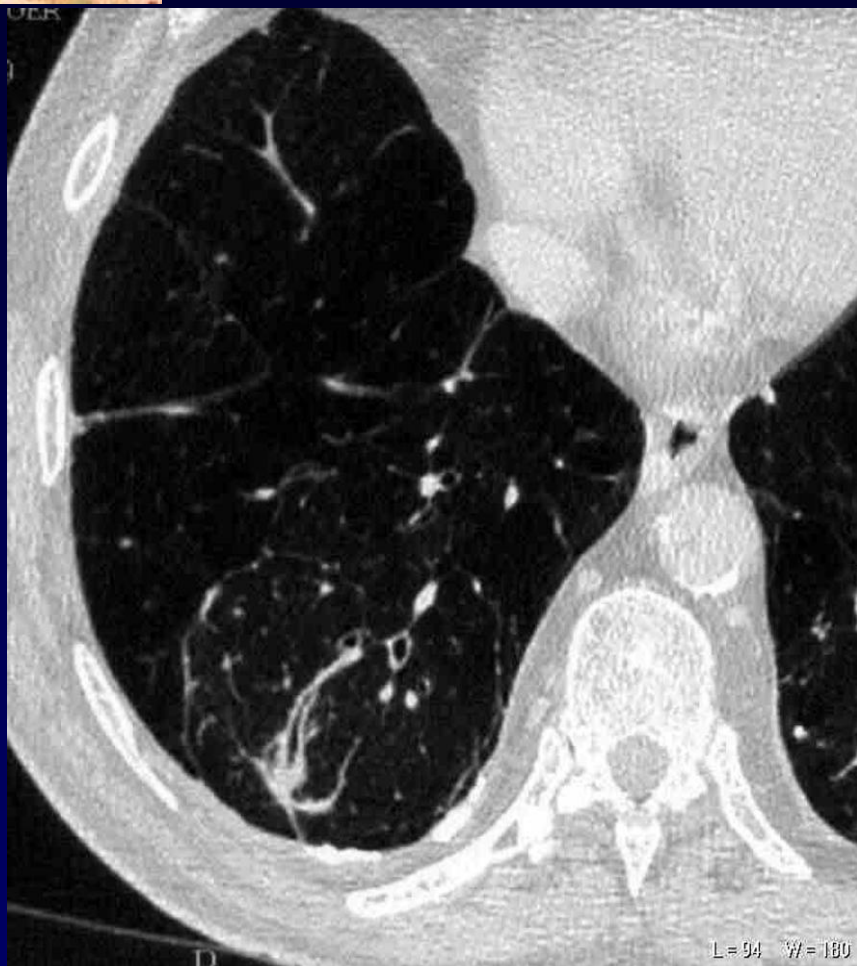


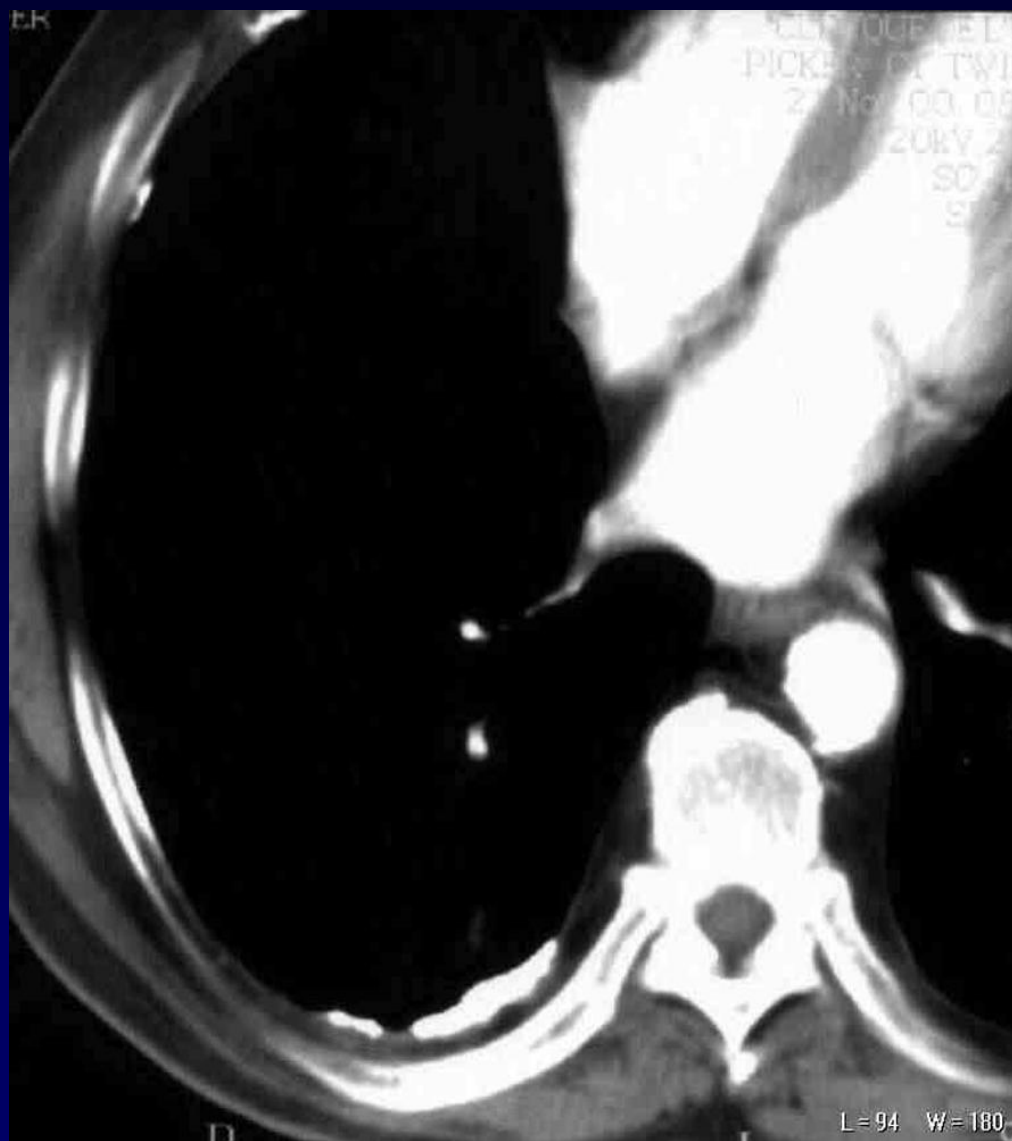**PFAJADET**

**Antécédents de tuberculose**

**Dyspnée sans syndrome fébrile**

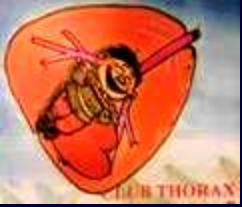







**Diagnostic ?**



**Cicatrices rétractiles hémi-thoraciques gauches sur  
la radiographie thoracique**

**Image de collapsus par  
enroulement ou  
atélectasie ronde en TDM**

**Calcifications pleurales sans notion d'exposition à l'amiante**